



## Universidades Lusíada

Domingos, Manuel Carlos do Rosário, 1953-  
Calado, Catarina

### **Impacto da reabilitação neuropsicológica nas neoplasias encefálicas da criança : estudo de caso**

<http://hdl.handle.net/11067/1332>

<https://doi.org/10.34628/gpwt-x425>

#### **Metadados**

##### **Data de Publicação**

2014

##### **Resumo**

Os astroblastomas são tumores encefálicos com baixa prevalência e elevado grau de malignidade, que têm origem no tecido glial, mais especificamente nos astrócitos. Embora sejam mais frequentes em jovens adultos, há alguns casos infanto-juvenis sinalizados e a sua recuperação é, geralmente, incerta. O objetivo deste estudo é relatar os efeitos terapêuticos da reabilitação neuropsicológica num jovem de 11 anos de idade após diagnóstico e remoção cirúrgica de um astroblastoma. Este manifestava al...

##### **Tipo**

article

##### **Revisão de Pares**

Não

##### **Coleções**

[ULL-IPCE] RPCA, v. 05, n. 1 (Janeiro-Junho 2014)

Esta página foi gerada automaticamente em 2024-04-25T21:18:50Z com informação proveniente do Repositório

---

**IMPACTO DA REABILITAÇÃO NEUROPSICOLÓGICA  
NAS NEOPLASIAS ENCEFÁLICAS DA CRIANÇA:  
ESTUDO DE CASO**

**IMPACT OF NEUROPSYCHOLOGICAL REHABILITATION  
IN CHILD'S BRAIN TUMORS:  
CASE STUDY**

**Manuel Domingos**

*Centro Hospitalar Psiquiátrico de Lisboa /Unidade de Neuropsicologia  
Universidade Lusíada de Lisboa  
Universidade Europeia*

**Catarina Calado**

*Centro Hospitalar Psiquiátrico de Lisboa /Unidade de Neuropsicologia*

Contacto para correspondência:  
manuel.neurocognidom@gmail.com

**Resumo:** Os astroblastomas são tumores encefálicos com baixa prevalência e elevado grau de malignidade, que têm origem no tecido glial, mais especificamente nos astrócitos. Embora sejam mais frequentes em jovens adultos, há alguns casos infanto-juvenis sinalizados e a sua recuperação é, geralmente, incerta.

O objetivo deste estudo é relatar os efeitos terapêuticos da reabilitação neuropsicológica num jovem de 11anos de idade após diagnóstico e remoção cirúrgica de um astroblastoma. Este manifestava algumas dificuldades em áreas específicas (capacidade de atenção - concentração, memória, motivação) e sintomatologia depressiva.

O paciente foi submetido a um protocolo estimulação neuropsicológica, que consistia em sessões de 1 hora da prática monitorizada de tarefas de estimulação adaptadas às suas necessidades acompanhadas de atividades para

realizar em casa. Verificou-se uma melhoria dos seus resultados globais bem como uma diminuição da sintomatologia depressiva. Os resultados sugerem que a intervenção neuropsicológica tem um impacto positivo no processo de reabilitação dos jovens.

**Palavras-Chave:** gliomas; astroblastomas; intervenção neuropsicológica.

**Abstract:** Astroblastoma is a rare brain tumor originated from astrocytes, known for its low prevalence and high degree of malignancy. Although being more common in young adults, there are some reports of occurrence in children and adolescents with a usually uncertain prognosis .

The aim of this study is to report the therapeutic effects of neuropsychological rehabilitation in an 11 year old patient, undertaken in the sequence of diagnostic of an astroblastoma and its surgical removal. The patient demonstrated some difficulties in some specific features e.g. attention span - concentration, memory and motivation, as well as depressive symptomatology.

The patient underwent a neuropsychological stimulation protocol which consisted of 1-hour of monitored stimulation tasks adapted to his needs, complemented with some prescribed home activities. It was possible to observe an improvement in his overall performance as well as a decrease of depressive symptoms. The results suggest that neuropsychological intervention has a positive impact on the rehabilitation process of young patients.

**Key-words:** gliomas; astroblastomas; neuropsychological therapy.

## Introdução

Nos últimos anos a neuro-oncologia tem vindo a sofrer avanços surpreendentes, não só no que toca à pesquisa e investigação científica como também ao nível das terapêuticas utilizadas, permitindo uma resposta mais efetiva e uma melhoria na qualidade de vida dos sujeitos diagnosticados (Beaumont, 2008; Carter, Aldridge, Page & Parker, 2009; Gil, 2007; Siksou, 2008).

As neoplasias encefálicas, podem ser definidas como proliferações celulares anormais nas quais as células em mitose perdem a capacidade de se diferenciar devido a mudanças nos genes que regulam o crescimento e a diferenciação celular (Cassidy, Bisset & Spence, 2002). Podem ser primárias (originárias do tecido encefálico) ou secundárias (como é o caso das metástases) e, as primeiras, ocorrem em aproximadamente 6 em cada 100 000 pessoas por ano (Lindsay & Bone, 2010). Podem ainda ser divididas em benignas ou malignas, estando a sua classificação dependente da rapidez com que se desenvolve a massa tumoral e da agressividade da mesma (Louis, Ohgaki, Wiestler & Cavenee, 2007).

Os critérios histológicos de cada neoplasia permitem que os tumores encefálicos sejam classificados em quatro graus, segundo a WHO (World Health Organization), desde tumores de prognóstico possivelmente mais favorável (grau I) a tumores de prognóstico reservado (grau IV). De entre os tumores mais agressivos (grau III e IV), que crescem geralmente rápido, apresentam maior probabilidade de ressurgimento após a remoção cirúrgica e podem ainda apresentar metástases em outras regiões. Nestes casos específicos a sobrevivência do paciente, habitualmente, não ultrapassa 12 meses (Louis, Ohgaki, Wiestler & Cavenee, 2007). Devido à sua localização específica e ao desfecho predominantemente trágico, são encaradas pelos pacientes, pela sua família e pela comunidade médica como um grande desafio à medicina, sendo o seu diagnóstico fonte de angústia e, em muitos casos, despoletando problemas emocionais associados (que nem sempre estão associados à localização da massa tumoral) (Nobrega & Pereira, 2011).

De entre os tumores encefálicos mais frequentes salientam-se os gliomas, com origem nas células da glia, que constituem 60% de todos os casos diagnosticados. Os gliomas são tumores provenientes do tecido glial, que têm como função a sustentação, nutrição, proteção e reparação do sistema nervoso central. Também no que toca à formação da mielina, o tecido glial assume uma importância significativa. Os gliomas abarcam uma panóplia de neoplasias com diferentes graus de diferenciação e de malignidade (Domingos, 1997; Ferro & Pimentel, 2006). Embora sejam mais frequentes em adultos, estima-se que estas neoplasias possam estar na base de cerca de 20% das condições malignas antes dos 15 anos de idade (Lindsay & Bone, 2010).

De entre os vários gliomas, os astrocitomas são considerados tumores gliais raros, de origem incerta (Bell, Osborn, Salzman *et al*, 2007) e de comportamento clínico imprevisível (Agarwal, Mally, Palande & Velho, 2012). Segundo alguns autores, a sua apresentação clínica, a sua patologia, o seu diagnóstico diferencial e, conseqüentemente, o seu tratamento são ainda alvo de discussão da comunidade médica e científica (Bell, Osborn, Salzman *et al*, 2007).

Estima-se que esta condição tumoral represente apenas cerca de 0,45 a 2,8% de todas as neoplasias encefálicas sinalizadas (Agarwal, *et al*, 2012) e que possa ser encontrada em pacientes com idades distintas, com uma média de 20 anos no momento do diagnóstico inicial. De acordo com a literatura é ainda de salientar a preponderância marcante (11:1) destas neoplasias no sexo feminino (Bell, Osborn, Salzman *et al*, 2007).

O primeiro caso de astrocitoma relatado na literatura data de 1930 e foi apresentado por Bailey e Bucy. De acordo com os autores, este tipo particular de tumor encefálico, com origem nos astrócitos, apresenta-se como um caso intermédio entre astrócitomas e glioblastomas (Bailey & Bucy, 1930; Agarwal, *et al*, 2012). Localizam-se com maior frequência nos hemisférios cerebrais embora possam também ser encontrados noutras estruturas parenquimatosas como corpo caloso, cerebelo, tronco encefálico e do nervo ótico (Agarwal, *et al*, 2012).

Na exames de ressonância magnética (MRI), aparecem bem demarcados do tecido adjacente e sob a forma de uma lesão, simultaneamente, quística e sólida (Mastrangelo, Lauriola, Coccia, Puma, Massimi & Riccardi, 2010).

De acordo com as suas características histológicas, os astroblastomas, podem ser classificados desde a variante de baixo grau ou relativa benignidade até à variante anaplástica que se apresenta particularmente maligna e clinicamente “agressiva” (sendo esta a mais frequente) (Khosla, Yadav, Kumar et al, 2012), embora a sua classificação e histogénese sejam ainda debatidas (Caroli, Esposito, Orlando & Giangaspero, 2004) e haja evidências da necessidade de mais dados clinico-patológicos (Mastrangelo, et al, 2010)

Segundo alguns autores (Bonnin et al, 2007) os astroblastomas de baixo grau apresentam melhor padrão diferenciado e prognóstico pós-operatório favorável enquanto os de alto grau evidenciam características microscópicas anaplásticas com uma taxa de sobrevivência pós-operatória baixa. As lesões de alto grau evidenciam regiões focais ou multifocais de alta celularidade, características nucleares anaplástico, índices elevados de mitose, proliferação vascular e necrose com pseudopalisadas (Agarwal, et al, 2012).

Os astroblastomas, apresentam uma aparência radiológica rara e, embora partilhem muitas características semelhantes às de outros tumores cerebrais malignos primários, as suas particularidades morfológicas específicas, distinguem-nos das outras neoplasias (Bell, Osborn, Salzman et al, 2007) e facilitam o seu diagnóstico. De entre as suas características específicas salienta-se a imunorreatividade para GFAP<sup>1</sup> e para a proteína S-100<sup>2</sup> bem como, para a maioria dos casos, imunorreatividade citoplasmática focal para EMA<sup>3</sup> (Agarwal, et al, 2012). Salienta-se ainda, como características distintivas que favorecem o diagnóstico diferencial, a demarcação da massa tumoral, a aparência heterogênea da neoplasia, a identificação da borda, uma aparência multiquística “borbulhante” e, embora com menor frequência, também a sua localização intraventricular e a frequente hemorragia intratumoral (Bell, Osborn, Salzman et al, 2007).

A sintomatologia apresentada pelo paciente depende, em larga escala, da localização onde se encontra a neoplasia e do seu tamanho, podendo também ser despoletada pelas movimentações do encéfalo (resultantes do aparecimento da massa tumoral) e pelo aumento da pressão intracraniana (Domingos, 1997). Nestes casos a sintomatologia pode dever-se à pressão exercida pela massa

- 
- 1 A GFAP (Glial fibrillary acidic protein ou, em português, proteína ácida fibrilar glial) é uma proteína que se forma a partir dos filamentos intermédios do citoesqueleto e está implicada em processos importantes do sistema nervoso central, como a comunicação e o funcionamento da barreira hemato-encefálica.
  - 2 A proteína S-100, cujo nome deriva do facto desta ser 100% solúvel em sulfato de amónio a pH neutro, está implicada numa variedade de funções intracelulares e extracelulares, nomeadamente, na regulação da fosforilação de proteínas, nas dinâmicas dos constituintes do citoesqueleto, nas atividades enzimáticas, no crescimento e diferenciação celular e na resposta inflamatória resposta
  - 3 EMA (antígeno epitelial de membrana) é o principal antígeno (partícula ou molécula capaz de iniciar uma resposta imune) usado para apoiar o diagnóstico de meningioma.

tumoral junto de outros tecidos ou áreas cerebrais bem como pode provocar um efeito contralateral – o encéfalo do lado oposto ao do crescimento da massa tumoral é pressionado contra as paredes craniadas.

Verificam-se com frequência dores de cabeça intensas e convulsões (Agarwal, et al) bem défices neurológicos focais, sintomas derivados ao aumento da pressão intracraniana e presença de convulsões (Louis, Ohgaki, Wiestler, Webstler & Cavence, 2007; Yudofsky & Hales, 1996). Embora os sintomas comuns da doença incluem náuseas, apreensão e vômitos, cefaleia e hemiparesia, o único sintoma mais comum é uma progressiva de memória, personalidade, ou défices neurológico devido ao envolvimento do lobo temporal e frontal. Os sintomas específicos estão mais relacionados com a localização do tumor que com a sua histologia ou propriedades patológicas (Domingos, 1997; Ferro & Pimentel, 2006; Louis, Ohgaki, Wiestler, Webstler & Cavence, 2007; Yudofsky & Hales, 1996).

Quando o aparecimento da massa tumoral surge no lobo frontal a sintomatologia é inicialmente silenciosa sendo frequente, com o tempo, haver alterações de personalidade, distúrbio do juízo crítico, abulia, anormalidades de marcha, incontinência urinária, preferências do olhar e/ou reflexos primitivos. Se a neoplasia se localiza no lobo temporal à tendência para o aparecimento de crises convulsivas (variam de alucinações olfativas simples, sentimento de medo a crises parciais complexas), distúrbios visuais no campo temporal e/ou quadros de afasia. Os tumores parietais causam habitualmente perda sensitiva cortical, da percepção, anosognosia, hemiparesia e distúrbios das capacidades viso-espaciais. Quando a massa tumoral se localiza no lobo occipital provoca frequentemente alterações do campo visual e, mais esporadicamente, crises convulsivas visuais. Os tumores talâmicos acarretam distúrbios sensitivos contra laterais, alterações cognitivas e podem também se responsáveis por quadros de afasia enquanto os do tronco cerebral são habitualmente responsáveis por distúrbios dos nervos cranianos, soluços, vômitos e hemiparesia. Quando a massa tumoral surge numa destas regiões (ou em ambas) é ainda frequente que ocorram episódios de hidrocefalia. A hidrocefalia pode também ficar a dever-se às neoplasias intraventriculares, que também são responsáveis pelo aparecimento de problemas oculomotores.

Tumores cerebelares provocam habitualmente e ataxias e, em casos mais ocasionais são também frequentes quadros em que ocorre rigidez da nuca, vertigens, aparecimento de nistagmos, hipotonia e sinais de nervos cranianos.

Os sintomas podem ser específicos e inespecíficos, de curta e longa duração. A evolução clínica pode ocorrer de forma progressiva, insidiosa e com períodos de exacerbação. Embora pouco frequentes, remissões espontâneas também são descritas na literatura (Louis, Ohgaki, Wiestler, Webstler & Cavence, 2007).

Nas crianças os gliomas manifestam-se pela síndrome de hipertensão intracraniana, cujos principais sintomas encontrados são cefaleia e vômitos seguidos de défices neurológicos, alterações cerebelares, défices visuais e crises convulsivas, podendo ocorrer também síndromes hipotalâmicas como a síndrome de Russel, embora estas sejam menos frequentes. Na maioria dos casos verifica-

se uma difusibilidade semiológica com sinais contralaterais e, frequentemente, ipsilaterais por compressão (desvio da linha média) ou invasão (Louis, Ohgaki, Wiestler, Webstler & Cavence, 2007).

Segundo Caroli e colaboradores (2004), a inexistência de uma correlação clinicopatológicas torna o prognóstico deste tumor imprevisível. Uma vez que são tumores habitualmente bem circunscritos é possível que sejam rescindidos, independentemente do grau de malignidade associado, permitindo que em alguns dos casos o prognóstico seja favorável (Unal, Koksall, Vajtai, Toy, Kocaogullar & Paksoy, 2008). A ressecção total aliada à radioterapia no pós-operatório têm demonstrado evidências de serem os meios mais eficazes para o seu tratamento (Caroli et al, 2004; Sino, Osborn, Salzman, Blaser, Jones & Chin, 2007). É ainda de referir que em pacientes sinalizados com astroblastomas de alto grau que não receberam radioterapia pós-operatória, o tempo de sobrevivência é menor (Unal et al, 2008).

As provas do exame neuropsicólogo devem ser mais um elemento de diagnóstico. Durante o processo de avaliação, mais do que realizar a análise quantitativa dos dados é importante valorizar a análise qualitativa, sendo de extrema importância analisar o comportamento do paciente durante as provas, e não apenas analisar as pontuações finais de cada prova. O exame tem o intuito de obter os rendimentos cognitivo-operativos, comportamentais e emocionais recorrendo à aplicação de provas específicas para cada área funcional e anatómica, com o objetivo de controlar e conhecer as variáveis que intervêm em cada função, as características dos défices e as redes funcionais afetadas e as intactas, subjacentes ao processo patológico.

De entre os objetivos do exame neuropsicológico salienta-se a confirmação da suspeita da deterioração, a diferenciação entre compromissos focais e difusos, a definição do grau de deterioração, a realização de controlos evolutivos, a apreciação do grau de impacto na vida diária e a esquematização do programa de reestruturação/reabilitação/reintegração.

Dado o seu comportamento imprevisível, é fundamental que o paciente seja acompanhado após a rescisão clínica, mesmo nas variantes de baixa malignidade. A terapia adjuvante é recomendada em casos de alto grau de malignidade e/ou em situações recorrentes (Sino, *et al*, 2007).

Os cuidados de suporte, prestado nos casos de pacientes com tumores cerebrais, são um elemento fundamental, para prevenir ou controlar as complicações inerentes às massas tumorais e para melhorar a sua qualidade de vida durante o tratamento. De entre os vários tipos de cuidados de suporte, salientam-se os tratamentos para controlar a dor e os sintomas associados ao tumor cerebral, os tratamentos para aliviar os efeitos secundários da terapia e os acompanhamentos para minimizar os problemas emocionais (Butowski, Sneed & Chang, 2006).

### *Apresentação do caso*

O paciente é um jovem de 11 anos a frequentar o 5º ano de escolaridade. De acordo com o próprio e corroborado pelos pais, foi uma criança saudável até aos 10 anos tendo apenas sofrido das doenças habituais de desenvolvimento.

Em Junho de 2011 deu entrada no hospital na sequência de um episódio de dores de cabeça intensas, náuseas e vômitos que lhe duravam já à 1 semana. Foi medicado para a enxaqueca e foi-lhe dado alta. Uma semana depois dirigiu-se novamente ao hospital, devido à persistência e agravamento dos sintomas iniciais.

Nessa data foi sujeito a vários exames e a ressonância magnética (MRI) revelou uma massa bem demarcada no hemisfério esquerdo, localizado na região temporoparietal esquerda. Foi encaminhado para a neurocirurgia, para a remoção endoscópica da massa tumoral através de craniotomia parietal esquerda. O período pós-operatório evoluiu sem intercorrências e o controlo imagiológico não mostrou evidência de lesão residual.

O diagnóstico histopatológico foi de astroblastoma de alto grau. Dadas as características sugestivas de neoplasia de alto grau, ou seja, alta celularidade, características nucleares anaplásicas, elevados índices de mitose, proliferação vascular e necrose, o paciente foi submetido a radioterapia.

O paciente chegou à consulta de neuropsicologia no seguimento de acentuadas dificuldades escolares, atribuíveis à neoplasia já que anteriormente era um aluno com bom desempenho. Foram referidas alterações da capacidade para manter a atenção nas tarefas em realização e recordar, de forma minimamente eficaz, a matéria estudada. Na sequência das queixas, e por sugestão do neurocirurgião, e foi sujeito a um exame neuropsicológico com o objetivo de detetar e caracterizar as alterações da atividade nervosa complexa compatíveis com as queixas referidas pelo paciente e corroboradas pelos pais.

O referido exame evidenciou uma capacidade cognitivo-intelectual dentro da média do seu grupo de pares (MPCR percentil 55), bem como uma fluência verbal ajustada. Foram no entanto detetadas dificuldades moderadas ao nível da capacidade de atenção/concentração (Toulouse- Piéron, dispersão 75% e rendimento de trabalho/nível de desempenho 40%), da memória visual e da memória verbal e dificuldades ligeiras ao nível da memória associativa (Wechsler Memory Scale - Wechsler, 1987) e do cálculo mental (MD-01). O paciente apresentava ainda sintomas depressivos identificados na anamnese e referidos pelos pais.

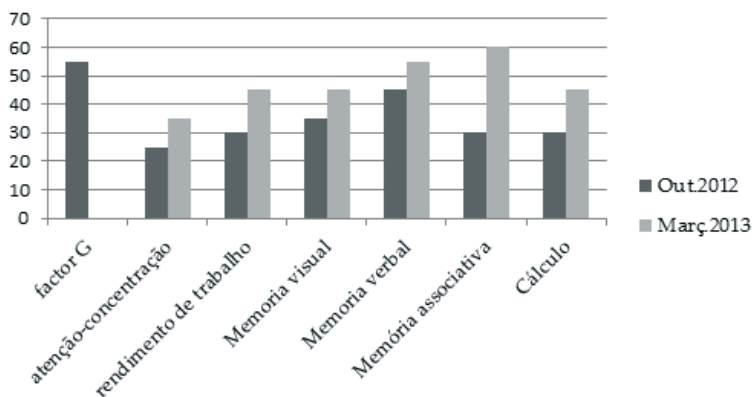
A partir da análise dos resultados obtidos, as sessões de reabilitação neuropsicológica foram programadas semanalmente e com uma duração média de 60 minutos, cada. De entre as várias atividades planeadas, procurou-



se estimular a reorganização ecológica<sup>4</sup> dos défices previamente salientados, nomeadamente através de estratégias dirigidas para a estimulação cognitiva. Para além das atividades computadorizadas - Rehacom<sup>5</sup> (Regel, Fritsch, 1997), foram utilizadas as tarefas em papel e lápis. De modo a potenciar uma intervenção holística, é ainda de salientar o apoio contínuo junto da família no decorrer do processo de reabilitação, não só através suporte psicológico como também das estratégias compensatórias (instrumentais e emocionais) a implementar fora do ambiente hospitalar.

A bateria de avaliação que foi aplicada na primeira sessão foi novamente administrada ao paciente cerca de 6 meses depois do início da reabilitação obtendo resultados mais satisfatórios nas várias provas, como podemos ver no gráfico 1, nomeadamente ao nível da capacidade de atenção concentração (TP, dispersão 61% e rendimento de trabalho 56%), da memória associativa e do cálculo e obteve resultados na média esperada para o seu grupo de pares na memória visual e da memória verbal. É ainda de referir que durante as sessões de reabilitação foram, intensamente, “trabalhadas” as alterações neuropsicológicas decorrentes da neoplasia, propriamente dita, e da radioterapia, bem como os objetivos vocacionais/planos de vida do paciente, levados (obviamente) em consideração desde o primeiro contacto entre ele e a equipa. Este encontrava-se (significativamente) mais motivado e com muito menor incidência disfuncional, à data da segunda avaliação, encontrando-se, também, muito mais estabilizado do ponto de vista emocional.

**Figura 1.** Gráfico com os percentis comparativos dos dois momentos de avaliação.



4 A reorganização ecológica procura estimular o paciente nos vários domínios da sua vida, de forma holística, com intuito de o tornar mais funcional e ajustado às necessidades e potencialidades do seu meio

5 RehaCom é um sistema informatizado de reabilitação cognitivo-operativa

## Discussão

O caso apresentado foi diagnosticado com astroblastoma de alto grau aos 10 anos de idade e foi sujeito a uma exérese cirúrgica da massa tumoral. Ainda que os astroblastomas malignos possam apresentar infiltração desordenada e bastante agressiva do parênquima cerebral, estes tumores habitualmente estão bem circunscritos, facto que potencia a sua rescisão total (tal como no presente caso). A implementação de sessões de radioterapia, após a cirurgia, pode justificar a não recorrência do tumor durante os últimos 12 meses de “follow-up” (Agarwal, Mally, Palande, & Velho, 2012; Sughrue et al, 2011).

No entanto, embora não tenha ocorrido recidiva da massa tumoral, as especificidades da intervenção a par com as crises epiléticas e com os sintomas depressivos manifestados pelo paciente, podem ser base, alargada, das dificuldades apresentadas à data da primeira avaliação neuropsicológica.

As sessões de reabilitação incidiram principalmente na estimulação da capacidade de atenção/concentração e da capacidade mnésica (particularmente na evocação da informação) bem como na organização dos projetos de vida do paciente e no acompanhamento vocacional. O paciente evidenciou melhorias significativas ao nível da capacidade de atenção, da memória de trabalho e, conseqüentemente do seu desempenho académico.

A salientar que o acompanhamento familiar foi uma “peça” indispensável ao processo de intervenção.

## Conclusão

Uma das questões centrais no âmbito da reabilitação neuropsicológica prende-se com a plasticidade cerebral e com a capacidade de estabelecer ou potenciar as redes neuronais existentes com recurso a programas de treino estruturado (Kolb & Gibb, 2008). O “treino” neuropsicológico continuado permite exercitar as capacidades cognitivas (neste caso específico, a memória, a atenção-concentração e o cálculo mental simples), estabilizar a dinâmica emocional, se os resultados se afigurarem positivos e, portanto, motivadores, podendo desencadear uma verdadeira cascata de eventos neuropsico-imunológicos protetores da homeostasia, e melhorar as rotinas da vida diária (Londos et al., 2008), com reflexos bio-psico-sociais, mais ou menos, evidentes.

Sintetizando, de acordo com os resultados do processo de reabilitação do paciente e com base na literatura, há indícios significativos de que as atividades de estimulação/reabilitação neuropsicológica são uma mais-valia na recuperação funcional das lesões cerebrais adquiridas, não só porque permitem exercitar as áreas em défice e minimizar as perdas como também porque estimulam as áreas fortes e assistem os pacientes nos primeiros meses da mudança.

## Referências bibliográficas

- Agarwal, V.; Mally, R.; Palande, A., & Velho, V. (2012). Cerebral astroblastoma: A case report and review of literature. *Asian Journal of Neurosurgery*, 7(2): 98-100.
- Bailey, P.; Bucy, P.C. (1930) Astroblastomas of the brain. *Acta Psychiatrica Scandinavica* 5(3):439-61.
- Beaumont, J. (2008). *Introduction to Neuropsychology*. 2nd edition. London: Guilford Press.
- Bell, J.W.; Osborn, A.G.; Salzman, K.L.; Blaser, S.I; Jones, B.V., & Chin, S.S. (2007). Neuroradiologic characteristics of astroblastoma. *Neuroradiology*, 49(3): 203-9.
- Bonnin JM, Rubinstein LJ Astroblastomas: a pathological study of 23 tumors, with a postoperative follow-up in 13 patients. *Neurosurgery*. 25:6-13.
- Butowski, N. A., Sneed, P. K., Chang, S. M. (2006). Diagnosis and treatment of recurrent high-grade astrocytoma, *Journal of Clinical Oncology*, vol. 24, no. 8, pp. 1273-1280.
- Caroli. E; Salvati, M.; Esposito, V.; Orlando, E.R. & Giangaspero, F. (2004) Cerebral astroblastoma. *Acta Neurochirurgica* (Wien). 146(6):629-33.
- Carter, R., Aldridge, S., Page, M., Parker, S. (2009). *O livro do cérebro - um guia ilustrado sobre estrutura, funcionamento e perturbações*. Porto: Dorling Kindersley - civilização editores.
- Cassidy, J. Bisset, D., Spence, R. (2002). *Oxford Handbook of Oncology*. Oxford University Press.
- Domingos, M. (1997). *Alterações cognitivo/operativas consequentes às neoplasias do encéfalo: uma abordagem neuropsicológica*. Psicologia - Teoria, Investigação e prática. Psicologia da Saúde, Volume 2, nº 2.
- Ferro, J., Pimentel, J. (2006). *Neurologia - princípios, diagnóstico e tratamento*. Porto: Lidel.
- Gil, R. (2007). *Neuropsicologia*. Elsevier España.
- Khosla, D.; Yadav, S.; Kumar, R.; Agrawal, P.; Kakkar, N.; Patel, D. & Sharma, C. (2012). Pediatric astroblastoma: a rare case with a review of the literature. *Pediatric Neurosurgery*. 48(2):122-5.
- Kolb, B., & Gibb, R. (2008). Principles of neuroplasticity and behavior. In D.T Stuss, G. Winocur & I.H. Roberston (Orgs.), *Cognitive neurorehabilitation: evidence and application*. Cambridge: University Press.
- Linsay, K., Bone, I. (2010). *Neurology and neurosurgery illustrated*. 50th Edition. Churchill Livingstone.
- Londos E., Boschian K., Lindén A., Persson, C., Minthon, L., & Lexell, J. (2008). Effects of a goaloriented rehabilitation program in mild cognitive impairment: a pilot study. *Journal of Alzheimer's Disease and Other Dementias*, 23 (2), 177-183.
- Louis, D.N.; Ohgaki, H.; Wiestler, O. D., & Cavenee, W. K. (2007). *Who Classification of tumours of the central nervous system*. 4th edition. Lyon: Internationa Agency for Research on Cancer.
- Mastrangelo, S.; Lauriola, L.; Coccia, P.; Puma, N.; Massimi, L., & Riccardi, R.

- (2010). *Two cases of pediatric high-grade astroblastoma with different clinical behavior*. *Tumori*, 96: 160-163.
- McLendon, R.E.; Enterline, D.; Tien R.; Thorstad, W.; Bruner, J.M. (1998) Astroblastomas. In: Bigner DD, McLendon RE, Bruner JM, editors. *Russell and Rubinstein's pathology of tumors of nervous system*. 6 ed. London: Arnold, 419-26.
- Michael E. Sughrue. M. E.; Choi, J.; Rutkowski, M. J.; Aranda, D.; Kane, A. J.; Barani, I. J., & Parsa, A. T. ( 2011). Clinical features and post-surgical outcome of patients with astroblastoma. *Journal of Clinical Neuroscience*. Volume 18 (6 ), 750-754.
- Nóbrega, K., & Pereira, C. H. (2011). Qualidade de vida, ansiedade e depressão em cuidadores de crianças com neoplasia cerebral. *Psicologia: Teoria e Prática*, 13(1):48-61
- Regel, H. & Fritsch, A. (1997): *Evaluationsstudie zum computergestützten Training psychischer Basisfunktionen*. Abschlußbericht zum geförderten Forschungsprojekt. Bonn: Kuratorium ZNS.
- Siksou, M. (2008). *Introdução à Neuropsicologia*. Lisboa: Climepsi Editores.
- Sino, J.W.; Osborn, A.G.; Salzman, K.L.; Blaser, S. I.; Jones, B.V., & Chin, S.S. (2007). Características neurorradiológica de astroblastoma. *Neuroradiologia*. 2007; 49:203-9.
- Sughrue. M. E.; Choi, J.; Rutkowski, M. J.; Aranda, D.; Kane, A. J.; Barani, I. J., & Parsa, A. T. (2011). Clinical features and post-surgical outcome of patients with astroblastoma. *Journal of Clinical Neuroscience*. Volume 18 (6 ), 750-754.
- Unal, E.; Koksal, Y.; Vajtai, I.; Toy, H.; Kocaogullar, Y., & Paksoy, Y. (2008). Astroblastoma in a child. *Journal of the International Society for Pediatric Neurosurgery*. 24(2):165-8.
- Yudofsky, S. C. & Hales, R. E. (1996). *Compêndio de Neuropsiquiatria*. Artes Médicas.
- Wechsler, D. (1987). *Wechsler Memory Scale – Revised manual*. San Antonio: The Psychological Corporation.